海峡都市报 报料：智慧海都 968880
2024年6月30日 星期日 责编/陈悦瑶 美编/杰清 校对/德峰
智慧海都

六龄男童从家中2楼坠落

事发莆田，男童不慎被钢筋捅伤，所幸被及时送到医院，最终转危为安

N海都记者 林宝珍
通讯员 贾金富 陈钰涛

6月26日深夜，年仅6岁的男童小奕（化名）在莆田家中2楼玩耍时不慎坠落至窗外，一根钢筋贯穿他的腹部、胸腔、肩部，生命危在旦夕。海都记者了解到，经福建省立医院多学科联合救治，小奕手术成功，29日，其生命体征稳定，转至普通病房进一步治疗。

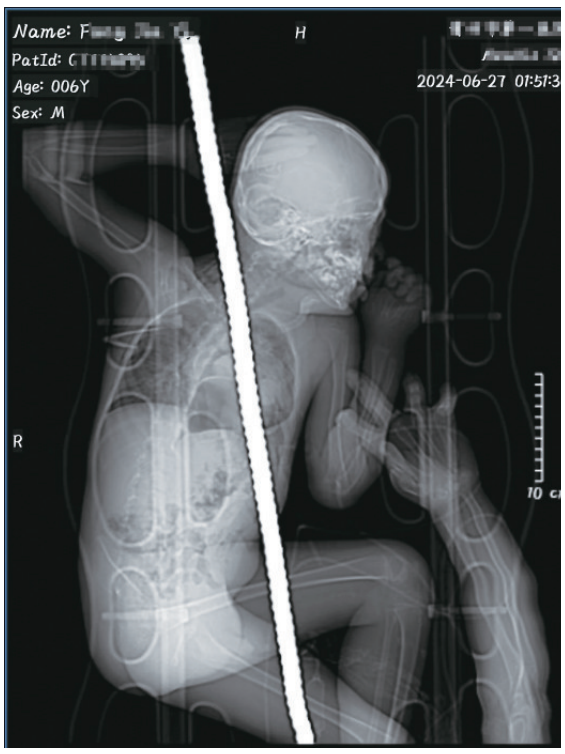

▲贯穿男童身体的钢筋足有150厘米长

◀小奕从2楼坠落，150厘米长钢筋穿身而过

事发：钢筋从男童腹部穿入

27日凌晨4时许，小奕紧急转诊到省立医院急诊外科。“患儿失血较多，神志不清，存在创伤性休克表现，且钢筋自左上腹穿入左肩部穿出，经过胸腹部重要区域，可能损伤心、肺、大血管、脾脏、上消化道等。”初步评估患儿的生命体征及病情危重情况后，儿外科协同急诊外科发起儿童多学科会诊。

影像学显示，钢筋从小奕左上腹部经胸腔至左侧第二肋间肩胛内侧缘穿出，左侧存在血气胸。与家长充分沟通并取得同意后，小奕经绿色通道被迅速送入手术室。

抢救：多器官损伤 左下肺静脉几近撕裂

据儿外科李立帜主任医师介绍，钢筋从小奕的左上腹进入，在肝左外叶划开了约3cm的伤口，然后穿通膈肌，将胃、大网膜、空肠及横结肠带入左胸腔，刺穿胃后又紧贴心脏后侧，左下肺静脉被钢筋螺纹挂住、几近撕裂。同时，钢筋远端又从第二肋间及肩胛骨前内侧缘自左肩背部穿出，险些刺破交感神经干。孩子的胸腹腔内，残留着大量血性积液及铁锈。“随着钢筋慢慢抽出，没有出现活动性出血，大家才算松了一口气。”李医生说。从患儿体内取出的钢筋，总长达150厘米。

手术顺利完成后，小奕转入重症医学四科进一步治疗，6月29日，从重症监护室转到普通病房继续治疗。

□提醒 暑假将至，关注儿童安全

福建省立医院儿外科徐迪主任介绍，低龄儿童意外坠落、遭受穿刺及贯通伤事件时有发生，暑假即将开始，家长们一定要做好儿童的安全健康教育和防范工作，确保儿童生活和活动的环境安全，需注意以下几点：

1. 远离尖锐物品。不要把过于细小、尖锐的物品放在儿童能触碰到的地方。

2. 做好防坠措施。居住在二层楼及以上的家庭，应注意做好防坠措施，避免儿童意外坠落。

3. 做好运动防护。儿童运动时需穿戴上护具，做好保护措施，如果不幸受伤，应立即对患处进行伤口固定、止血等，并及时寻求医疗救助。

4. 谨防溺水。不单独把儿童留在井边、河边、池塘边等，不在危险的区域玩耍。

5. 注意用电安全。不让儿童触碰带有危险性的电器开关，不用的插头注意用防护罩封住，以免不慎触电。

6. 谨防交通事故。不要让儿童单独过马路；乘坐交通工具时，不要把头和手伸到窗外。

男子剧烈腹痛，抽出“猪油血”

确诊为急性胰腺炎，不良饮食习惯是主因

N海都记者 林宝珍

今年36岁的孙先生（化名）因为经常要外出应酬，早早就落下肥胖、慢性胃炎的毛病。前两周，他的上腹部又开始隐隐作痛，还有些胀气。他以为胃病复发，没有重视，仅吃了些胃药，但腹痛却逐渐加重，并从上腹部发展至全腹部，伴随恶心、呕吐及腰部放射性疼痛。孙先生被家人送到医院后，确诊为急性胰腺炎。医生说，再迟一点送医，可能有生命危险。

患者多项指标严重超标

福建省级机关医院接诊医生林细康主任医师介绍，孙先生被送到医院时，面容痛苦，精神状态很差，腹部鼓胀、压痛，上腹部尤为明显。急查血淀粉酶1000U/L，尿淀粉酶2339U/L，甘油三酯12.3mmol/L，都严重超标。抽出的血，静置不到两分钟上层就变成了乳白色，像凝固的猪油。进一步腹部CT显示，胰腺实质均匀强化，胰周脂肪间隙模糊，伴有胰周积液。医生判断，这是由高甘油三酯血症引起的急性重症胰腺炎。

“实在太糟糕了！”孙先生的家属抱怨，自他担任部门经理五年来，已五次因胰腺炎发作住院。医生分析，孙先生之所以如此频繁出现胰腺炎，主要缘于他长期高糖高脂及吸烟饮酒等不良的饮食生活习惯。

随后，孙先生住院，接受禁食、胃肠减压、补液、制酸、抑制胰腺外分泌和抑制胰酶等综合治疗。一周后，复查血尿淀粉酶显著下降；两周后，腹痛缓解，血尿淀粉酶恢复正常，甘油三酯降至6.8mmol/L。

摄入过多高脂、高蛋白食物不可取

林细康主任医师介绍，急性胰腺炎主要表现为腹痛、恶心、呕吐和发热，通常起病急、病情重，如果不及时治疗，会导致多脏器功能损伤、感染性休克，甚至发展成重症急性胰腺炎，病死率高达50%，所以常常被称为“比癌症更可怕的炎症”。急性胰腺炎的最常见诱因就是暴饮暴食，第二大致病因素则为摄入过多高脂、高蛋白食物导致的甘油三酯增高。

甘油三酯增高为什么引起胰腺炎呢？林细康主任医师解释说，胰腺分泌的消化酶富含脂肪酶，可水解甘油三酯产生游离脂肪酸及甘油。如果甘油三酯过高，产生的过多脂肪酸则会损伤胰腺腺泡细胞，导致胰腺炎的发生。另外，甘油三酯过高会使得血液黏稠度增加，破坏胰腺微血管，导致微循环障碍，使胰腺炎反复发作，迁延不愈。甘油三酯正常值是1.7~2.3mmol/L，高于2.3mmol/L即可诊断为高甘油三酯血症，超过5.6mmol/L时已经处于高危状态，应该尽快就诊。当甘油三酯水平≥11.3mmol/L时，是发生急性胰腺炎的预警指标。

□提醒

怎样预防胰腺炎？

1. 避免暴饮暴食。平时需控制饮食，少吃多餐，每餐最多八分饱。

2. 避免酗酒。长期大量饮酒会增加胰腺炎的发病率，需注意限制饮酒。

3. 积极治疗胆道疾病。胆囊炎、胆石症等胆道疾病常常诱发胰腺炎发作，患有这些疾病时应及时治疗。

4. 防治高脂血症。注意清淡饮食，可以适当吃黑木耳、洋葱等有降血脂作用的食物。

5. 控制血糖。避免血糖长期偏高导致胰腺炎发作。

23岁小伙发烧“捂汗”被诊断为热射病

海都讯（记者 黄晓蓉 通讯员 林春兰 林韩英）近日泉州天气多变，23岁的泉州小伙小林不小心着凉发烧，畏冷的他决定“捂被子发汗”，随即关上房间的门窗，盖上厚厚的被子，等待身体发汗。然而，他的体温却慢慢上升，甚至还出现头晕、呕吐等症状，家人急忙将小林送往第910医院就诊。

小林到院时体温已经高达41.1℃，意识模糊，被诊断为“热射病”，随即小林被转入重症医学科接受专科治疗。第一时间，医生为小林展开系统评估和临床梳理，通过降温机、冰敷等方式为小林物理降温，开通双侧静脉通路、快速补液、抗凝等对症处置，在最短时间内和最大程度上避免了脑、肾、肝、心肺等重要脏器的进一步损害。经过一个星期的治疗，小林最终转危为安。

重症医学科主任李奕鑫介绍，感冒发烧时“盖被子捂汗”的方法不可取，发烧分为寒战期、高热期、退热期三个阶段，这是人体免疫系统与病原体“作战”的不同阶段，也会出现不同的症状。在高热期或退热期，如果用传统“捂汗法”，会影响人体散热，也可能会因体温过高而发生脱水、代谢性酸中毒、“捂热综合征”等症状，情况严重时会呼吸心跳停止，甚至导致死亡。医生强调，不仅成人不适合用“盖被子捂汗”的方式退热，小儿发热同样不适合。正确做法应该是多喝水、多排尿，及时到医院就诊。