



5毫米毛竹扎手 六旬阿婆被送EICU

月余后出现颈项僵硬、吞咽困难;医生提醒,破伤风病死率高,勿因伤口小而忽视

■海都记者 刘薇 通讯员 吕培聪 文/图

很多人有过这样的经历——被某种东西扎到,感觉也不是什么大事。前不久,泉州郑阿婆就不慎被毛竹扎到手,本以为是件小事,却万万没想到,这小小的毛竹竟把她送进了急诊重症监护室(EICU)! 医生提醒,破伤风一旦发病,病死率高,不要因为伤口小而忽视破伤风预防。



从阿婆体内取出的毛竹片

一个月前被毛竹扎到 一个月后被送进EICU

郑阿婆今年64岁,家住安溪。一个月前,她和往常一样在山里劳作,一不小心左手被毛竹刺了一下。当时出了点血,郑阿婆没怎么在意,回家自己随便消毒了一下。殊不知,这个小小的疏忽,埋下了巨大的隐患。

一周前,郑阿婆感觉脖子不太舒服,到当地医院就诊。然而,经过一系列检查和治疗,老人的症状并没有缓解,颈部不适感越来越严重。很快,郑阿婆被转诊泉州市第一医院急诊科。

“就诊时,这位老人已

经出现颈项僵硬、张口困难、吞咽困难等症状!”接诊的陈文桐主治医师介绍,经过详细的病史询问、查体,并结合患者在当地的相关检查结果,初步考虑患上破伤风。

老人很快被收入院,医生为患者做了手部伤口

的扩创处理,并取出残留于患者体内长约0.5cm的一小截毛竹。考虑到破伤风病情进展迅速,随时可能出现呼吸困难危及生命,当日,郑阿婆被送进急诊重症监护室(EICU)。

幸运的是,经及时救治,目前郑阿婆的情况稳定。

小小一个伤口 便可能置人于死地

特异性、中毒性疾病。在无医疗干预的情况下,破伤风病死率接近100%;即使经过积极的综合治疗,全球范围内病死率仍为30%~50%,是一种极为严重的潜在致命性疾病。

“我们医院急诊科每年都会收治一些破伤风患者,有的手部被木屑扎到,有的下肢被石头擦伤,有的被铁棍扎伤。这些问题起初并没有引起伤者的重视,没有

及时进行破伤风预防,最终引发破伤风,病情急转直下,甚至带来生命危险!”泉州市第一医院急诊科主任朱景法副主任医师指出,以往的大众观念里,认为只有被生锈的金属刺伤才会得破伤风,其实不然。破伤风梭状芽孢杆菌在自然界分布广泛,可存在于土壤、灰尘、人或哺乳动物粪便等介质中。当它们侵入人体,在厌氧环境中大量繁殖,释放

痉挛毒素时,便引发破伤风。

“破伤风一旦发病,病死率高,不仅会给患者的身心带来创伤,还可能残留自主神经功能障碍,给患者以及家庭带来沉重的经济负担。”朱景法主任强调,破伤风重在预防,不要因为伤口小而忽视破伤风预防。目前,破伤风预防以主动免疫制剂即破伤风疫苗为主,必要时辅以被动免疫制剂。

提醒

哪些情况需要进行破伤风预防

朱主任提醒,第一,皮肤黏膜有外伤或破损,如动物致伤、注射毒品等药物、分娩或流产等。

第二,皮肤、黏膜、软组织有细菌感染者,如慢性中耳炎、慢性鼻窦炎、牙周感染、肛周感染等。

第三,有消化道破损病史,如消化道手术史、消化道穿孔等,这些情况建议进行破伤风预防。“还有一些特殊情况也需要进行破伤风预防,建议及时到医疗机构咨询、就诊。”

报关为“玩具” 实际是“异宠”

福建口岸首次截获勾背枯叶螳螂和模棘蜈蚣



海关截获的“异宠”

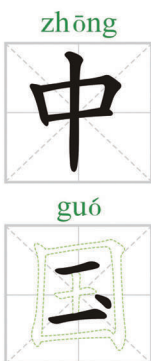
海都讯(记者 林涓)

近日,福州海关所属榕城海关驻邮局办事处关员在对进境邮件开展监管时发现,两件均申报为“Wheeled Toy”的进境邮件图像异常。经开箱查验,发现两件邮件共12个塑料盒中均装有一只或数只活虫。经海关技术中心鉴定,该两批活虫分别为勾背枯叶螳螂6只、模棘蜈蚣4只、黄粉虫20只,其中勾背枯叶螳螂和模棘蜈蚣均系福建口岸首次截获。目前,海关已依法转后续部门处置。

勾背枯叶螳螂,来自马来西亚,具有一片枯叶的伪装特性。其分布区域主要在马来西亚和菲律宾,国内无自然分布,为外来物种。模棘蜈蚣是亚洲最大的蜈蚣,一般体长160~200毫米,最大长度能达250毫米以上。这些“异宠”一旦入境不加管控,有可能形成优势种群,破坏当地生物多样性,造成生物污染,严重的可危害种植业、林业、畜牧业等发展。同时,有些“异宠”本身亦具有攻击性,一旦逃逸,也会给人类健康安全带来威胁。

海关提醒:根据《中华人民共和国生物安全法》和《中华人民共和国进出境动植物检疫法》及其实施条例等法律法规,未经批准,不得擅自引进外来物种,禁止携带、寄递活体动植物进境。违反规定的,海关将依法追究法律责任。

“讲文明 树新风”公益广告



假如没农田,我们在哪里?

保护耕地,合理用地,共建和谐家园

中共福建省委文明办
海峡都市报社

宣



假如没农田,我们在哪里?

保护耕地,合理用地,共建和谐家园